Morfolia – Vol. 10 – No 3 - 2018

ARTÍCULO DE REVISIÓN

Microfotografía: generalidades en la matriz extracelular, colágeno y piel

Jhan Sebastian Saavedra Torres[1], Luisa Fernanda Zúñiga Cerón[2], Lyda Patricia Mosquera Sánchez, Licen, Biol, Esp.[3] , Ángel José Ceballos Mendoza, MD. Abg. Esp - Patólogo.[5] , Sofía Isabel Freyre Bernal, Bioquím, MSc.[4]

[1,2] Estudiante Programa de Medicina, Facultad de Ciencias de la Salud, Universidad del Cauca.

[3] Administrativo, Laboratorio de Microscopia Electrónica, Universidad del Cauca.

[4] Docente, Departamento de Patología, Facultad de Ciencias de la Salud, Universidad del Cauca.

[5] Docente, Departamento de Ciencias Fisiológicas, Facultad de Ciencias de la Salud, Universidad del Cauca.

hipocratesjsst@hotmail.com, luisazc_1009@hotmail.com, mosquera@unicauca.edu.co, aceballos22@gmail.com, sifreyre@unicauca.edu.co

MICROFOTOGRAFÍA: GENERALIDADES EN LA MATRIZ EXTRACELULAR, COLÁGENO Y PIEL

RESUMEN:

El colágeno y el sistema elástico constituyen la arquitectura de la matriz extracelular; además, es la proteína más abundante de los tejidos conjuntivos, como la piel, los tendones y los huesos. Se caracteriza principalmente por su notable resistencia, puesto que posee una fibra de 1 mm de diámetro puede soportar de 10 a 40 kg.

Conjuntamente con la matriz extracelular, el colágeno participa en importantes funciones como: rellenar el espacio existente entre las células otorgando resistencia, constituir el medio donde llegan los nutrientes y se eliminan los desechos celulares, y servir de puntos fijos para la migración celular.

Objetivo: El objetivo de esta revisión temática es recopilar y comprender la importancia del colágeno en la matriz extracelular, permitiendo al estudiante crear un concepto más amplio acerca de la síntesis y estructura microscópica del colágeno; reconociendo que la microscopia ha permitido visualizar la realidad de la estructura físico- química a gran escala.

Métodos: Se desarrolló un revisión bibliográfica con un margen de tiempo entre el año 1987 al 2014; obtenidos a partir de la búsqueda bibliográfica de las siguientes bases de datos: Scielo, Pubmed, Redalyc. Para la gestión y organización de la información se utilizó el programa Mendeley de libre acceso.

Resultados: Se obtuvieron alrededor de 28 documentos como artículos y libros, artículos con información oportuna para cumplir con los objetivos de la presente revisión.

Conclusiones: la microscopia electrónica ha permitido visualizar a escala todos los elementos de las ciencias biológicas y médicas, desarrollando mayores métodos de investigación a nivel microscópico y estructural. Mediante la microscopía electrónica de barrido se ha demostrado que las células estromales de algunos órganos presentan una forma muy distinta del aspecto fusiforme que se atribuye normalmente a los fibroblastos del tejido conjuntivo.

Palabras clave: Matriz extracelular, dermis, hipodermis, colágeno, microscopía electrónica, conectivo denso irregular.

INTRODUCCIÓN

En el viaje por la célula que propuso C. de Duve (A guide tour of the living cell. Scientific American books, vol. 2, 1984) *un citonauta de tamaño molecular, al dirigirse a una célula de un tejido animal, antes de toparse con la membrana plasmática, tendría la sensación de estar avanzando por una jungla de troncos ramas y lianas.* ***A esta maraña la denominamos matriz extracelular.***(1)

Los tejidos no se encuentran únicamente constituidos por agrupaciones celulares; gran parte de su volumen está constituido por un conjunto de macro y micro moléculas, que permiten crear funciones específicas e inespecíficas en los diversos procesos de metabolismo o/y enfermedades.(2)(3)

La matriz extracelular (MEC) basada en colágeno constituye el principal elemento de soporte estructural de los animales multicelulares; (4) la proteína de colágeno amortigua y lubrica las células, en donde la MEC desempeña un papel principal en los procesos de organización y orientación tisular, adhesión celular, migración, diferenciación, proliferación y apoptosis.(5)(6)(7)

En los animales, la matriz extracelular activa las vías de señalización intracelular que controlan el crecimiento, la proliferación y la expresión génica celular. Muchas funciones de la matriz requieren receptores de adhesión transmembrana que se unen directamente a los componentes de la MEC e interactúan, a través de las proteínas adaptadoras, con el citoesqueleto (6)(7)(8).

La composición molecular de la matriz extracelular es típica de cada tejido y sus componentes son renovados continuamente por las células que la producen. Esto supone que la matriz extracelular está en constante renovación (3)(2).

Existen tres tipos de moléculas que abundan en la matriz extracelular, pero en este documento solo resaltaremos como eje central al colágeno (6)(9).

- Los proteoglucanos: altamente viscosos, un grupo de glucoproteínas

que amortiguan en contacto entre las células y unen una gran variedad de moléculas extracelulares.
- Las proteínas multiadhseivas de la matriz solubles.
- ***Las fibras de colágenos: proveen la fuerza mecánica y elasticidad.***

Los métodos de tinción implementados en el colágeno son:

- Color rosa con H-E (son eosinófilas) (Ejemplo: Fotografía digital de un corte de piel en 10x) *Ver Figura No.1.*
- Azul con el tricrómico de Mallory-Azan
- Rojo con el tricrómico de van Gieson
- Verde con el tricrómico de Masson (Ejemplo Fibras de colágeno de la dermis) (10). *Ver Figura No.2.*

ESTRUCTURA DEL COLÁGENO

Las fibras de colágeno son cordones de 0'5-20 µm de diámetro y longitud indefinida, se presentan ligeramente onduladas y presentan una estriación longitudinal (sobre todo con el microscopio de polarización) (10)
El colágeno está constituido por un conjunto de tres cadenas polipeptídicas (1.000 aminoácidos por cadena), agrupadas en una estructura helicoidal. La glicina constituye la tercera parte de los aminoácidos de cada cadena, hecho único entre todas las proteínas del organismo. La repetición de 333 tripletes de forma Gli-X-Y preside la estructura de cada una de las cadenas (11)(12).
En la mayoría de los casos, en posición X se encuentra la prolina, en posición Y se encuentran la hidroxiprolina y la hidroxilisina; dos aminoácidos que no abundan en la constitución de las otras proteínas del organismo. Existen como mínimo cuatro tipos de colágeno genéticamente distintos, en función de la estructura de las cadenas polipeptídicas o cadenas alfa. La estructura helicoidal, responsable de la rigidez y la resistencia de las fibras, es específica de la molécula de colágeno (11)(12).
Las proteínas estructurales que constituyen las tradicionales fibras extracelulares son de tres tipos: fibras colágenas, fibras reticulares y fibras elásticas (5). De acuerdo con la estructura y funciones, el sistema colágeno está distribuido en (3):

- Colágeno que forma fibrillas: I, II, III, V y XI. Las fibras reticulares (III) son los haces compuestos de fibrillas de colágena de 50nm o menos de diámetro.
- Colágeno asociado a fibrillas. Unen a los anteriores entre sí y a otros componentes de la MEC. Son los tipos IX y XII.
- Colágeno que forma red, es el tipo IV. Uno de los principales componentes de las láminas basales.
- Colágeno de anclaje. Es el tipo VII, presente en las fibrillas de anclaje, une las fibras de colágeno tipo I a las láminas basales.

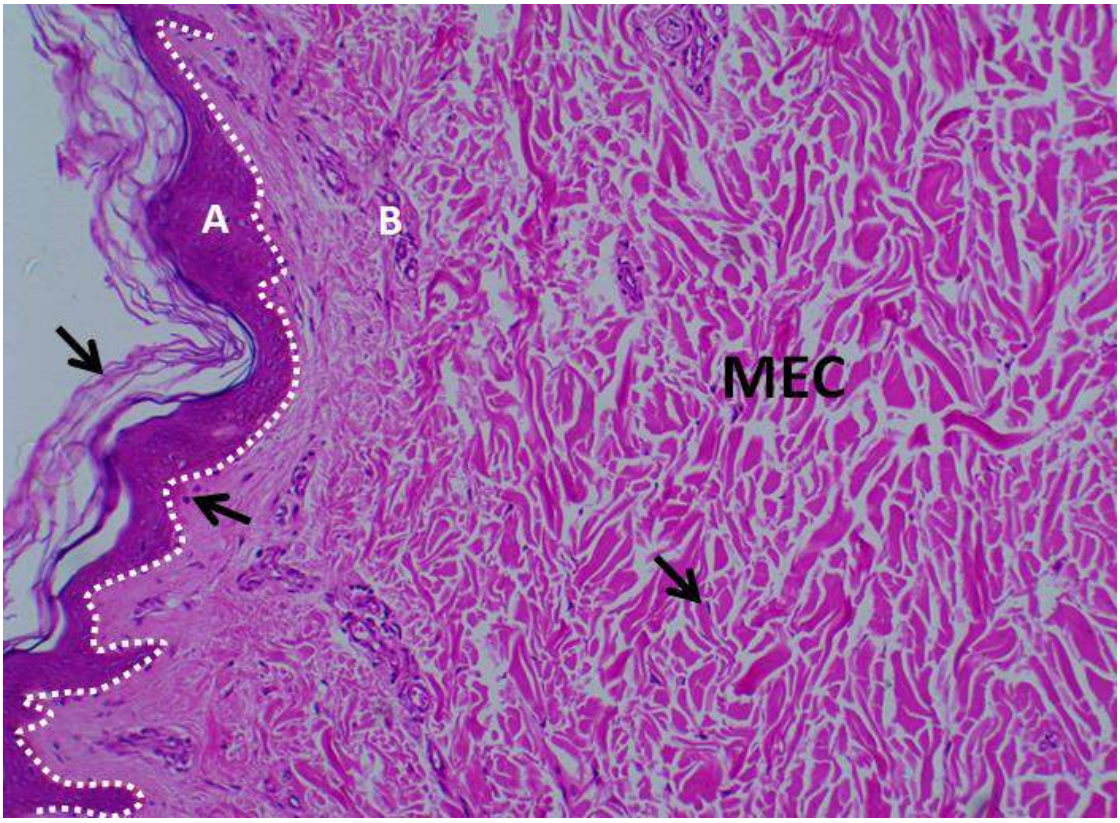

Figura No.1.*Fotografía digital de un corte de piel en 10x.* ***La epidermis (A)*** *es la capa más externa de la piel. Con un epitelio escamoso estratificado con queratina formado principalmente por células denominadas queratinocitos. Independientemente de su grosor se suele dividir en 4 estratos, que de dentro a fuera son: basal o germinativo, espinoso, granuloso y córneo.* ***La dermis (B)*** *se sitúa debajo de la lámina basal y está formada por tejido conectivo. Existen proyecciones de la dermis hacia la epidermis denominadas papilas dérmicas (flecha), conjuntamente se encuentran abundante cantidad de fibroblastos (flecha).*

SÍNTESIS DEL COLÁGENO

Una vez que ha sido sintetizada, la molécula de colágeno presenta la particularidad de que experimenta una serie de modificaciones antes de llegar a su estructura definitiva; la lectura del ARN mensajero por los polirribosomas del retículo endoplasmático constituye la fase inicial de la biosíntesis (11)(6).

A continuación, los polisomas se encargan de ensamblar los aminoácidos para formar las cadenas polipeptídicas; estas cadenas polipeptídicas, precursoras de las cadenas alfa (cadenas pro alfa) (13), llevan en sus extremos secuencias suplementarias de aminoácidos. Las cadenas pro alfa van a sufrir una hidroxilación en el seno del

retículo endoplasmático, mediante la cual un centenar de grupos peptidilprolina se transforman en hidroxiprolina y una veintena de grupos peptidil lisina se convierten en hidroxilisina (6).

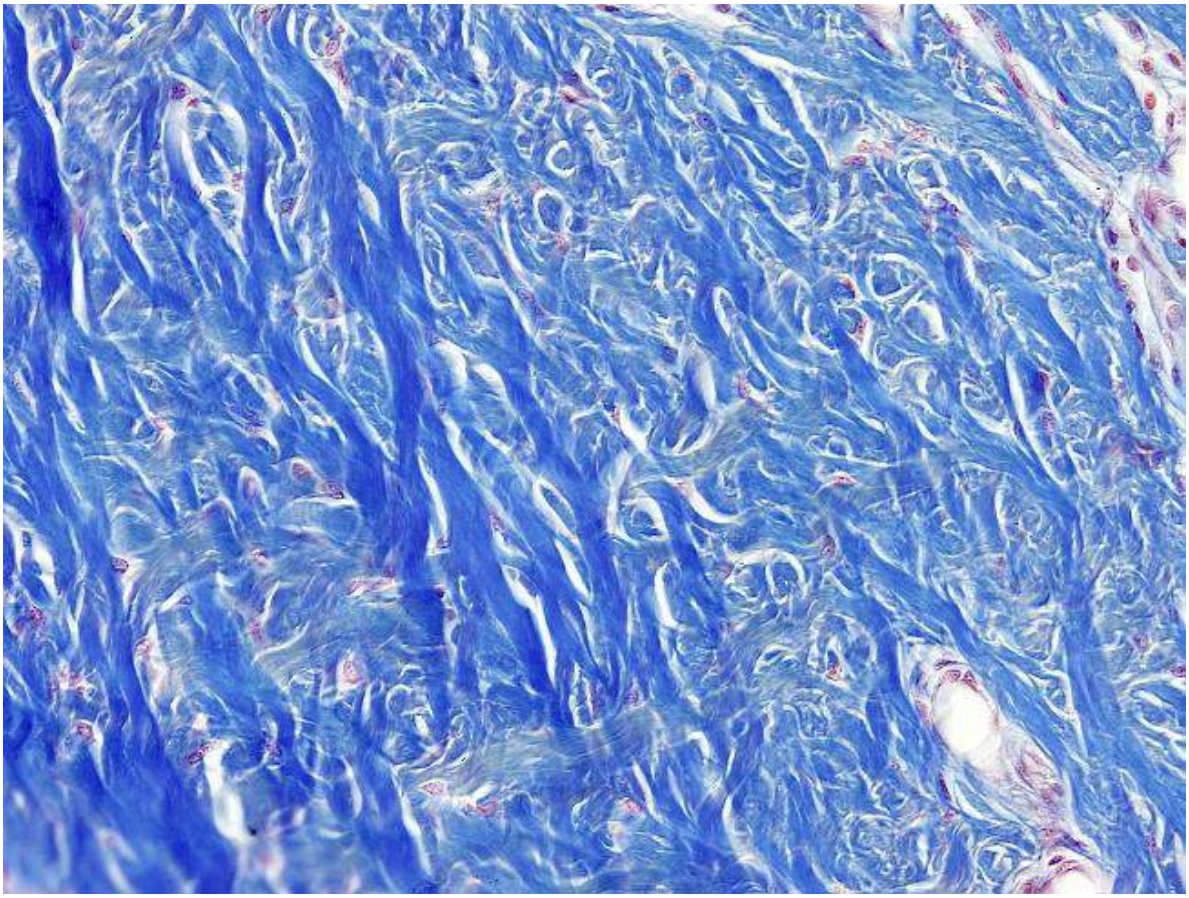

Figura No.2. *Fibras de colágeno de la dermis; Tinción: tricrómico de Masson. Tomado y modificado* ***-Derechos Reservados-*** *de:* ***Atlas de Histología Vegetal y Animal del Depto. de Biología, Universidad de Vigo (España).***

Acto seguido, se fijan en los grupos hidroxilisina moléculas de galactosa y glucosa, mientras que los grupos terminales de las cadenas se fijan otros azúcares. Por último, se crean puentes disulfuro entre las cadenas polipeptídicas, llegándose así a la formación de la molécula de procolágeno (11).

La molécula de procolágeno transita por las vesículas de Golgi y pasa al medio extracelular, en el cual, bajo la acción de las proteasas, sufre una escisión de los grupos N-terminal y C-terminal. Después de esta escisión, las moléculas de colágeno se constituyen en fibras (11)(14).

Se piensa que los grupos terminales desempeñan un papel importante en la formación de la triple hélice (14). Lo más probable es que intervengan para evitar que la formación de las fibras colágenas se realice antes de la secreción de la proteína. Por último, la creación de enlaces transversales entre las cadenas polipeptídicas asegura la gran solidez de la molécula (11).

PIEL

La piel es el órgano de mayor tamaño de la especie humana; sin embargo, su grosor varía según la localización. Tiene la máxima delgadez en los párpados y el mayor grosor en la planta de los pies y palmas de las manos (15).

Es un órgano complejo y heterogéneo que interviene en distintas actividades fisiológicas que tienden a mantener la homeostasis. La homeostasis es el estado de equilibrio del cuerpo respecto a diversas funciones y composiciones químicas de los líquidos y los tejidos (16)(17). *Ver Figura No.3.*

La piel tiene una serie de funciones:

- Protege al organismo de lesiones, infecciones, deshidratación y rayos ultravioleta (13).
- Detecta estímulos del medio ambiente, relacionados con la temperatura, el tacto, la presión y el dolor (18).
- Excreta diversas sustancias (18).
- El tejido adiposo subcutáneo tiene un papel importante en el metabolismo de los lípidos (13).
- Interviene en la inmunidad del organismo (19).
- Es reservorio de sangre debido a que la dermis tiene extensas redes de capilares que transportan del 8-10% del flujo sanguíneo total en un individuo en reposo (20).
- Interviene en la síntesis de la vitamina D (21).
- Es fundamental en la termorregulación o regulación de la temperatura corporal (22).

Constituida por tres zonas (17):

a. Epidermis
b. Dermis
c. Hipodermis

a. La epidermis: compuesta por un epitelio estratificado plano queratinizado que crece constante pero mantiene su espesor normal por el proceso de la descamación; la epidermis es derivada del ectodermo.(10)

La epidermis está compuesta por un epitelio estratificado plano en el que pueden identificarse 4 estratos bien diferenciados, en el caso de la piel gruesa hay un quinto estrato (23). Partiendo de lo superficial a lo profundo los estratos son:

- **Estrato basal:** también llamado estrato germinativo por la presencia de

actividad mitótica, que son las células madres de la epidermis.
- **Estrato espinoso:** también llamada capa espinocítica o de células espinosas por el aspecto microscópico óptico característico de sus componentes celulares, los cuales tienen proyecciones cortas que se extienden de una célula a otra.
- **Estrato granuloso:** cuyas células contienen gránulos abundantes que se tiñen intensamente.
- **Estrato lucido:** limitado a la piel gruesa y considerada una subdivisión de estrato corneo.
- **Estrato corneo:** compuesto por células queratinizadas (10).

Conjuntamente la piel posee derivados epidérmicos (nexos cutáneos) que comprenden estructuras como: los folículos pilosos y pelo, las glándulas sudoríparas, las glándulas sebáceas, uñas y glándulas mamarias (10).

b. Dermis: compuesta por un tejido conjuntivo denso que provee sostén mecánico, resistencia y espesor a la piel; la dermis deriva del mesodermo (10). Contiene fibras de colágeno de tipo I y fibras elásticas. Las células de la dermis incluyen fibroblastos, macrófagos, mastocitos y adipocitos y en ella se encuentran vasos sanguíneos, nervios, glándulas subcutáneas y folículos pilosos (23).

c. Su grosor no se puede medir exactamente porque no se diferencia claramente de la capa subcutánea pero es delgada en los párpados (0.6 mm o menos) y tiene unos 3 mm en las zonas de más fricción que son las palmas de las manos y las plantas de los pies, en donde está la piel gruesa. Suele ser más delgada en la parte anterior del cuerpo que en la posterior y más delgada en las mujeres que en los hombres (17).

d. **Hipodermis:** Por debajo de la dermis hay otra capa: la hipodermis o capa subcutánea, que consiste en tejido conjuntivo laxo y tejido adiposo. La piel queda anclada al tejido subcutáneo por fibras procedentes de la dermis. A su vez, la hipodermis se une a los tejidos y órganos subyacentes (17)(10).*Ver Figura No.4.*

Los límites entre la parte epitelial y la parte conjuntiva se ven claramente, en cambio los elementos fibrosos de la dermis se entremezclan con los de la hipodermis y no hay una separación clara (17). *Ver* Figuras *No.5, 6 y 7.*

MICROFOTOGRAFÍAS DE PIEL

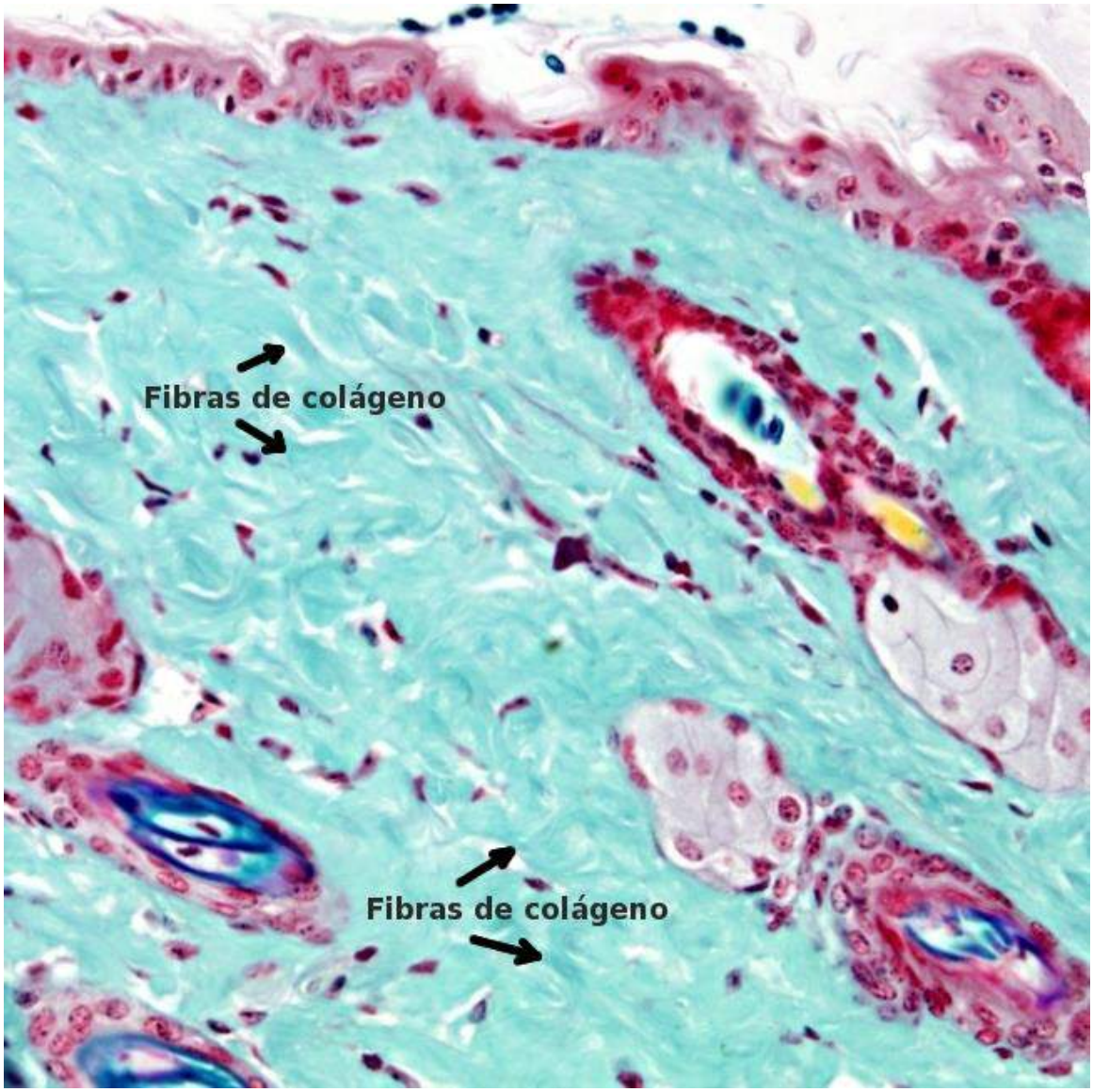

Figura No.3. *Dermis de la piel; conectivo denso irregular de la especie: ratón (Mus musculus); Técnica: Cortes de 8 micras de parafina. Tomado y modificado -**Derechos Reservados-** de**: Atlas de Histología Vegetal y Animal del Depto. de Biología, Universidad de Vigo (España) (1).*



Figura No.4. Imagen de microscopía electrónica de piel, donde prácticamente no existe matriz extracelular. ***Derechos Reservados de:*** Depto. de Biología, Universidad del Cauca.

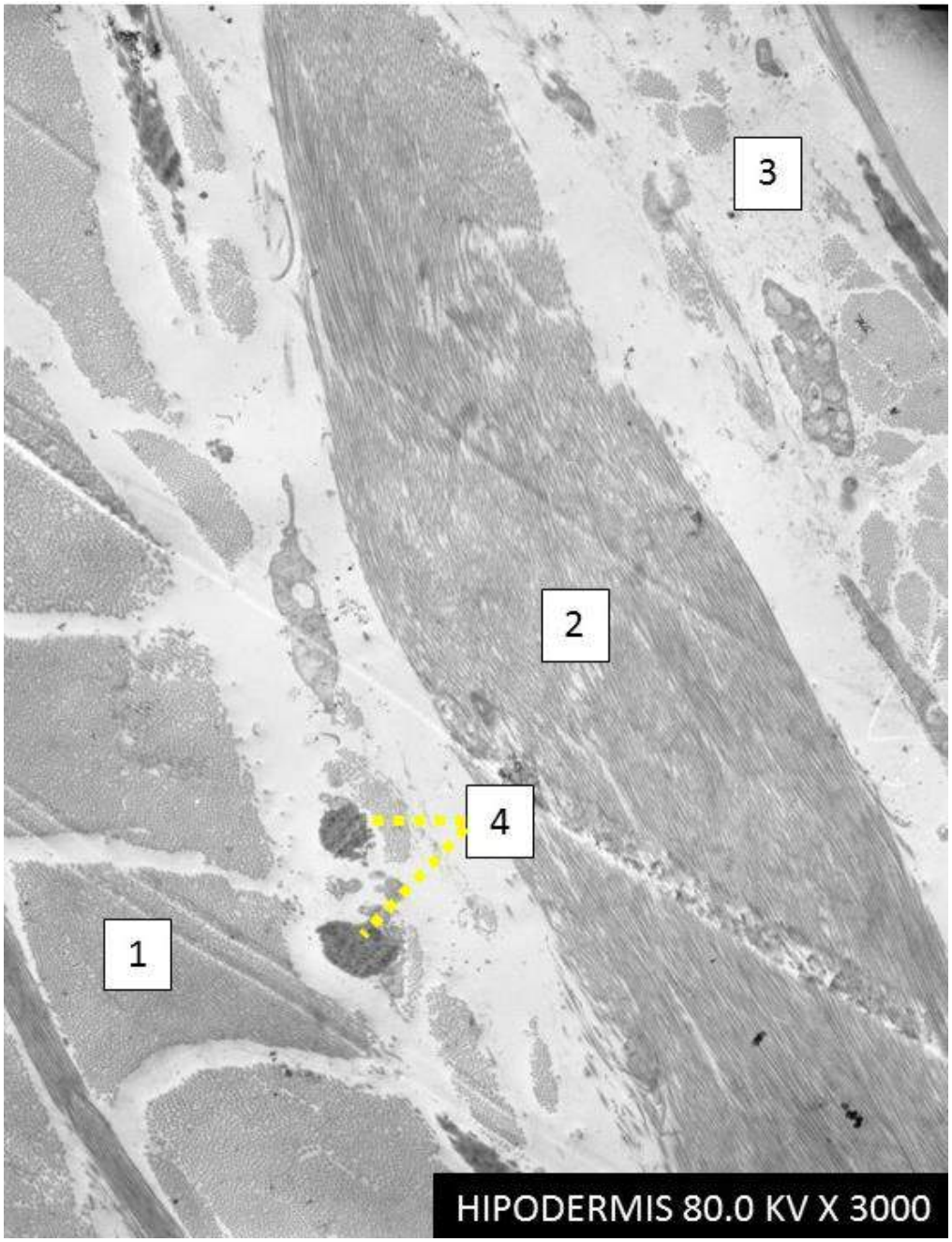

Figura No. 5. *Imagen de microscopía electrónica de la Hipodermis: 1: Fibras musculares transversas; 2: Fibras musculares horizontales; 3: Grasa; 4: vesículas intracelulares llenas de moléculas de pro colágeno.* ***Derechos Reservados de:*** *Depto. de Biología, Universidad del Cauca.*

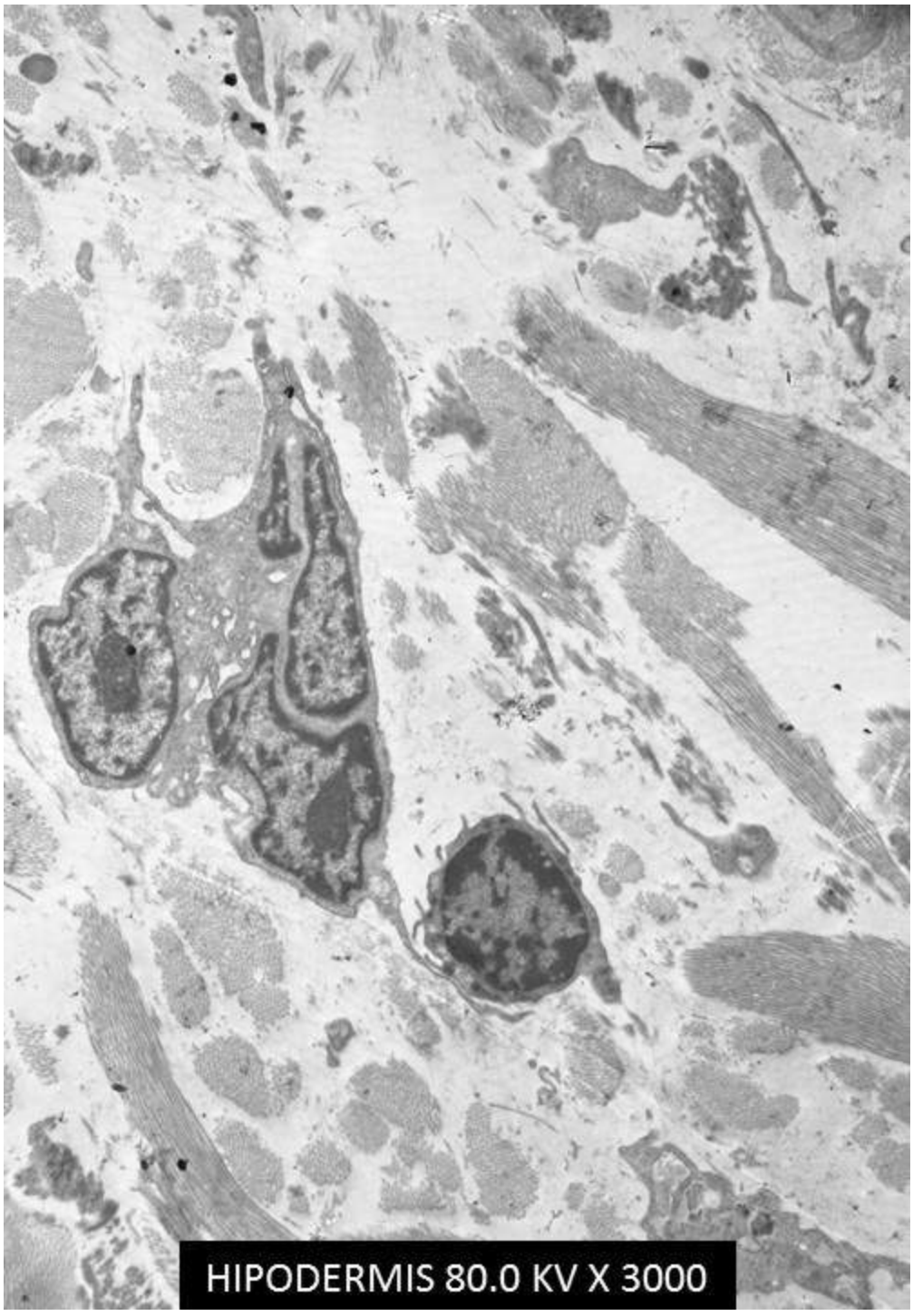

Figura No.6. *Imagen de microscopía electrónica de la Hipodermis.* ***Derechos Reservados de:*** *Depto. de Biología, Universidad del Cauca.*

Morfolia – Vol. 10 – No 3 - 2018

Alternación de las estrías oscuras y claras fibrilla colágena de la dermis de la piel humana



Figura No.7. *Fibrilla colágena de la dermis de la piel humana (X 126.000). Alternación de las estrías oscuras y claras con el periodo de repetición de 64nm. Las líneas finas en los límites de cada estría reflejan la sucesión aminoácida en la molécula del colágeno. Tomado y modifiucado* ***-Derechos Reservados-*** *de****-:*** *Atlas de la estructura microscópica y ultramicroscópica de las células, tejidos y órganos. Segunda edición revisada y ampliada; Editorial Mir Moscú; Impreso en la URSS- 1987.*

FIBROBLASTOS

Muchas de las células diferenciadas en el cuerpo de un adulto pueden agruparse en familias cuyos miembros están estrechamente relacionados por origen y por el carácter. Un ejemplo importante es la familia de las células del tejido conectivo (células mesenquimatosas), cuyos miembros no solo están relacionados, sino también inusualmente interconvertibles. La familia incluye al *fibroblasto*, célula plenamente diferenciada, que se encuentra especializada en la secreción de colágeno para el mantenimiento de la matriz extracelular y es responsable conjuntamente de la estructura arquitectónica del cuerpo (24)(25)(17) .

Los fibroblastos están inmersos en una red constituida por proteoglicanos unidos a una especie de raspa de ácido hialurónico a través de su núcleo proteico.(5) En caso de estimulación, como sucede en la cicatrización de una herida, los fibroblastos se dividen y sintetizan componentes extracelulares de un modo

activo, aumentando de tamaño, ayudando a aislar y reparar el tejido lesionado.(26)
Dentro de sus principales funciones se encuentra la formación de fibras del tejido conectivo denominadas colágeno y elastina; sin embargo, cabe anotar que el fibroblasto desempeña otros roles igualmente importantes tales como (25):

- Producción y mantenimiento de la sustancia fundamental en la cual sus productos fibrosos son embebidos.
- Capacidad de sintetizar y fagocitar el colágeno y los componentes de la matriz extracelular en procesos de remodelación del tejido conectivo.
- Contractilidad y motilidad utilizadas en la determinación de la organización estructural del tejido conectivo, especialmente durante la embriogénesis.
- Producción de citoquinas con la capacidad de promover la destrucción tisular y estimular la reabsorción ósea mediada por osteoclastos.

A partir de esto, el fibroblasto fue descrito por Ten Cate (1998) como "el arquitecto, constructor y responsable del mantenimiento del tejido conectivo" (27).

MICROFOTOGRAFÍAS DE FIBROBLASTOS:

En las micrografías electrónicas, el núcleo alargado y elíptico del fibroblasto contiene uno o dos nucléolos y pequeños grumos de cromatina situados junto a la envoltura nuclear. En la proximidad del núcleo se observa una pareja de centríolos y un complejo de Golgi de pequeño tamaño. El citoplasma perinuclear contiene mitocondrias alargadas, que también se pueden observar en la parte inicial de las prolongaciones citoplásmicas afiladas. El retículo endoplásmico rugoso es escaso en los fibroblastos inactivos, pero abundante en los del tejido conjuntivo en fase de desarrollo (28). ***Ver Figuras Nos .8, 9, 10, 11, 12, 13 y 14.***

En el tejido conjuntivo normal no suelen observarse fibroblastos en fase de división, pero en respuesta a lesiones, los fibroblastos proliferan y aumentan su actividad sintética de componentes de la matriz. En el proceso de curación de las heridas, los fibroblastos muestran un tamaño mayor del normal y son más basófilos. En esta situación, las micrografías electrónicas muestran un complejo de Golgi grande y un retículo endoplásmico más abundante. En los cortes histológicos, estos fibroblastos estimulados contienen numerosos gránulos citoplásmicos pequeños con positividad para el ácido peryódico de Schiff, que pueden representar los precursores intracelulares del colágeno y los glucosaminoglucanos cuya secreción hacia la matriz extracelular es mayor en este estado del fibroblasto (28).

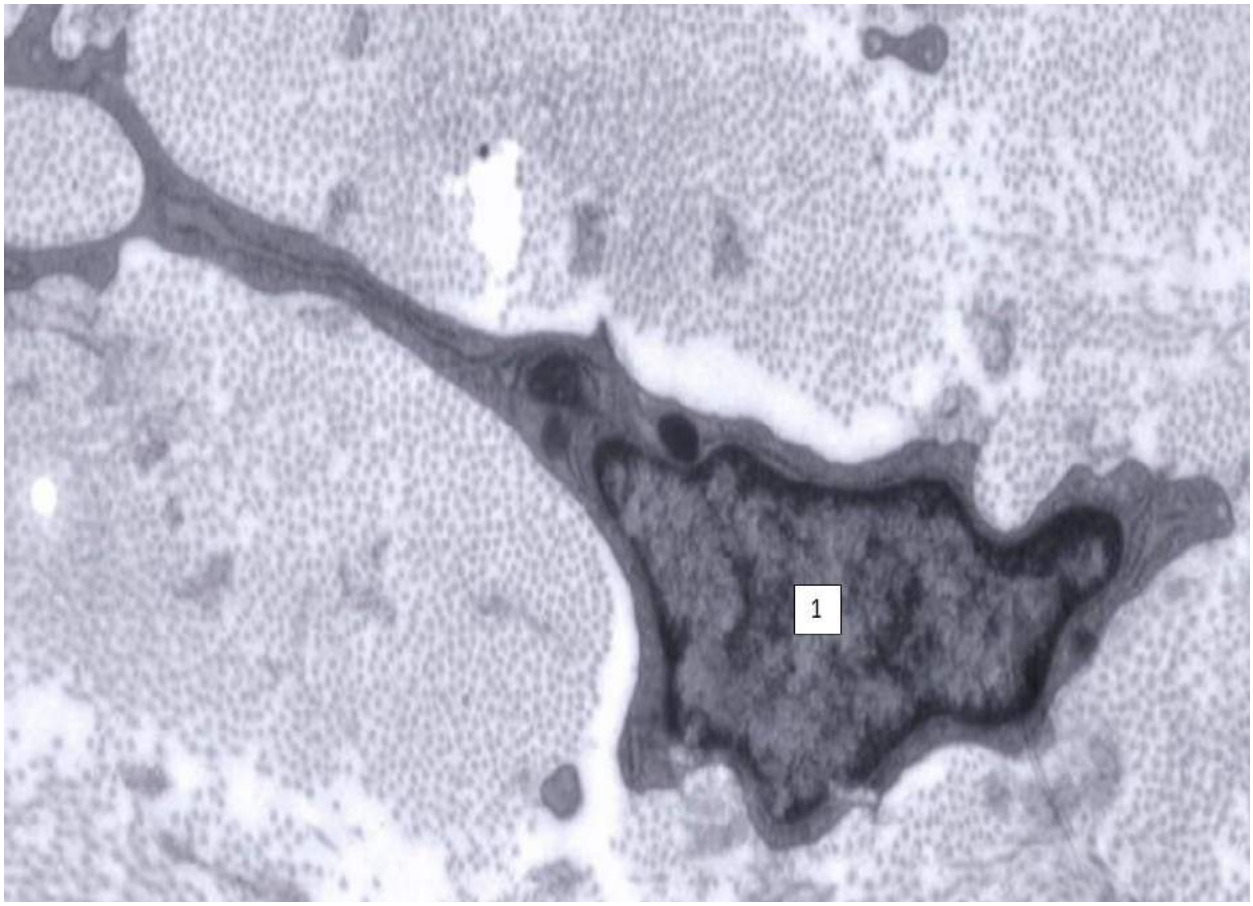

Figura No.8. *Grosor de corte: 5nm: Esta micrografía electrónica muestra un fibroblasto irregular envuelto en una matriz extracelular compuesta por secciones transversales de haces de colágeno. En la parte inferior de la imagen se observan algunas fibras colágenas en sección longitudinal. Tomada y modificada -**Derechos Reservados-** de**: 1.** Histology Unit; School of Medicine: Autonomous / University of Barcelona.* **2.** *Universidad de Granada.*

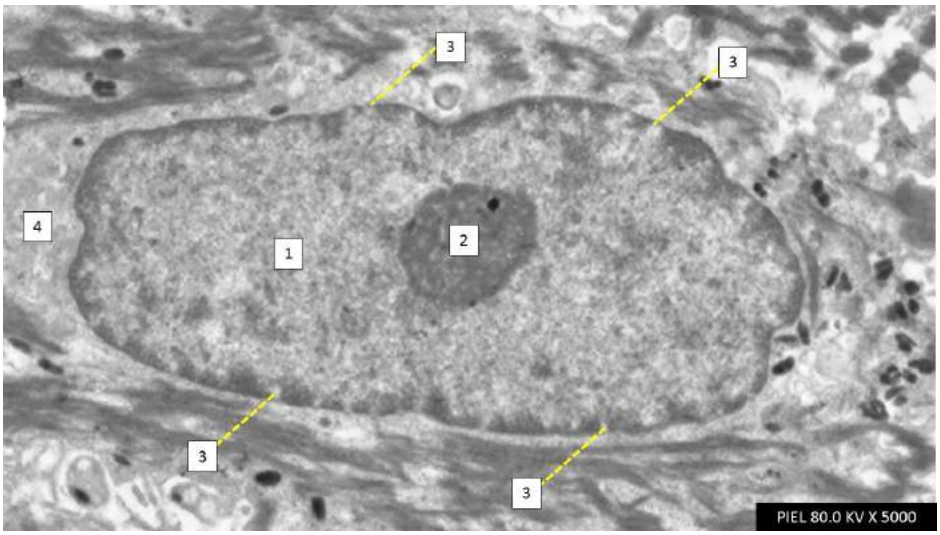

Figura No.9. *Imagen de microscopía electrónica del fibroblasto: 1- Núcleo; 2- Nucléolo; 3- Poro nuclear; 4- Cito esqueleto.* ***Derechos Reservados de:*** *Depto. de Biología, Universidad del Cauca.*

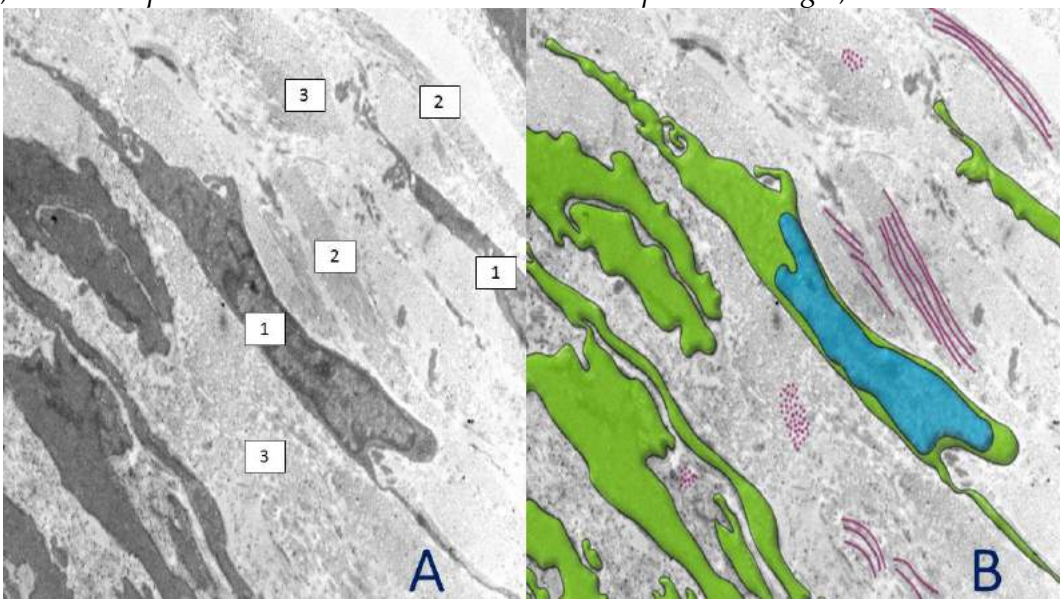

Figura No.10. *Grosor de corte: 5nm: Micrografía de tejido conectivo visto en el microscopio electrónico: 1.fibroblastos de morfología fusiforme y citoplasma alargado con presencia de prolongaciones citoplasmáticas. Alrededor de los fibroblastos se diferencian las fibras de colágeno cortadas en sección longitudinal y transversal. 2. Se logra visualizar fibras de colágeno en sección longitudinal; 3. Fibras de colágeno en sección transversal. Tomada y modificada -****Derechos Reservados-*** *de****: 1.*** *Histology Unit; School of Medicine: Autonomous / University of Barcelona.* ***2.*** *Universidad de Granada.*

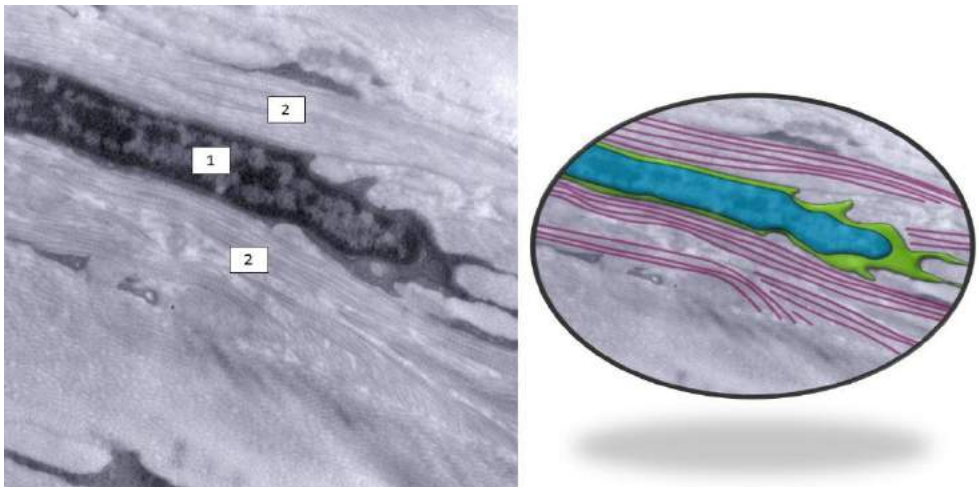

Figura No.11.*Grosor de corte: 5nm: Micrografía electrónica de una fina sección de tejido conectivo. Esta imagen muestra fibras de colágeno, una proteína presente en todo el tejido conectivo en diferentes concentraciones. Estas estructuras acidófilas, proporcionan resistencia a la tracción y flexibilidad. 1. fibroblasto de morfología fusiforme y citoplasma alargado; 2. Fibras de colágeno en sección longitudinal. Tomada y modificada* ***-Derechos Reservados-*** *de:* ***1.*** *Histology Unit; School of Medicine: Autonomous / University of Barcelona.* ***2.*** *Universidad de Granada.*

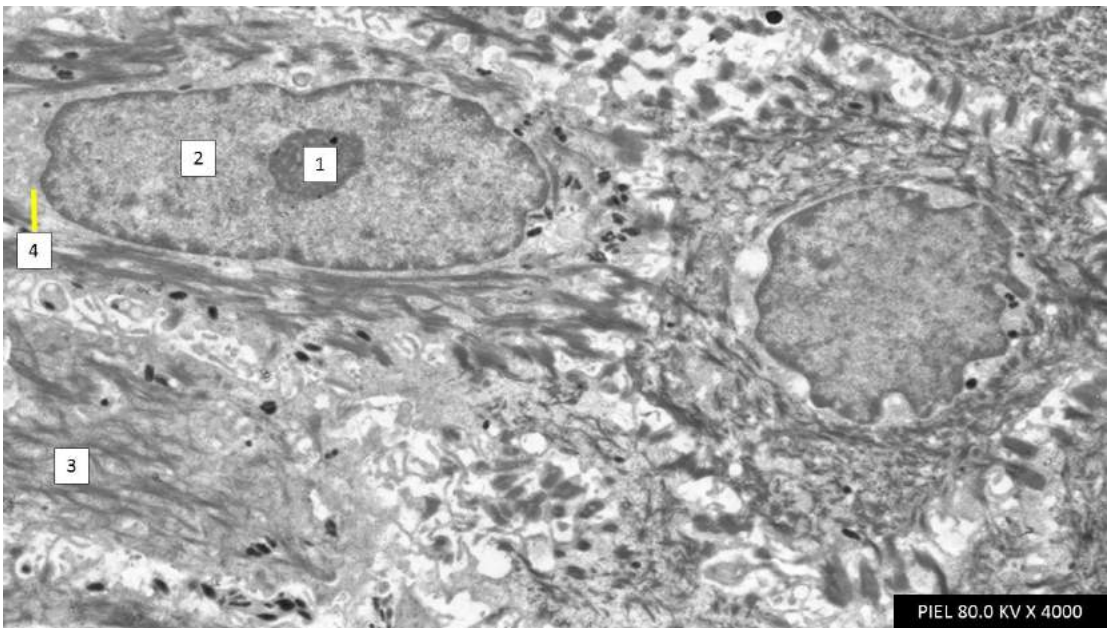

Figura No.12. *Imagen de microscopía electrónica del fibroblasto: 1- Nucléolo; 2- Núcleo; 3- Fibras de colágeno; 4- Cito esqueleto.* ***Derechos Reservados de:*** *Depto. de Biología, Universidad del Cauca.*

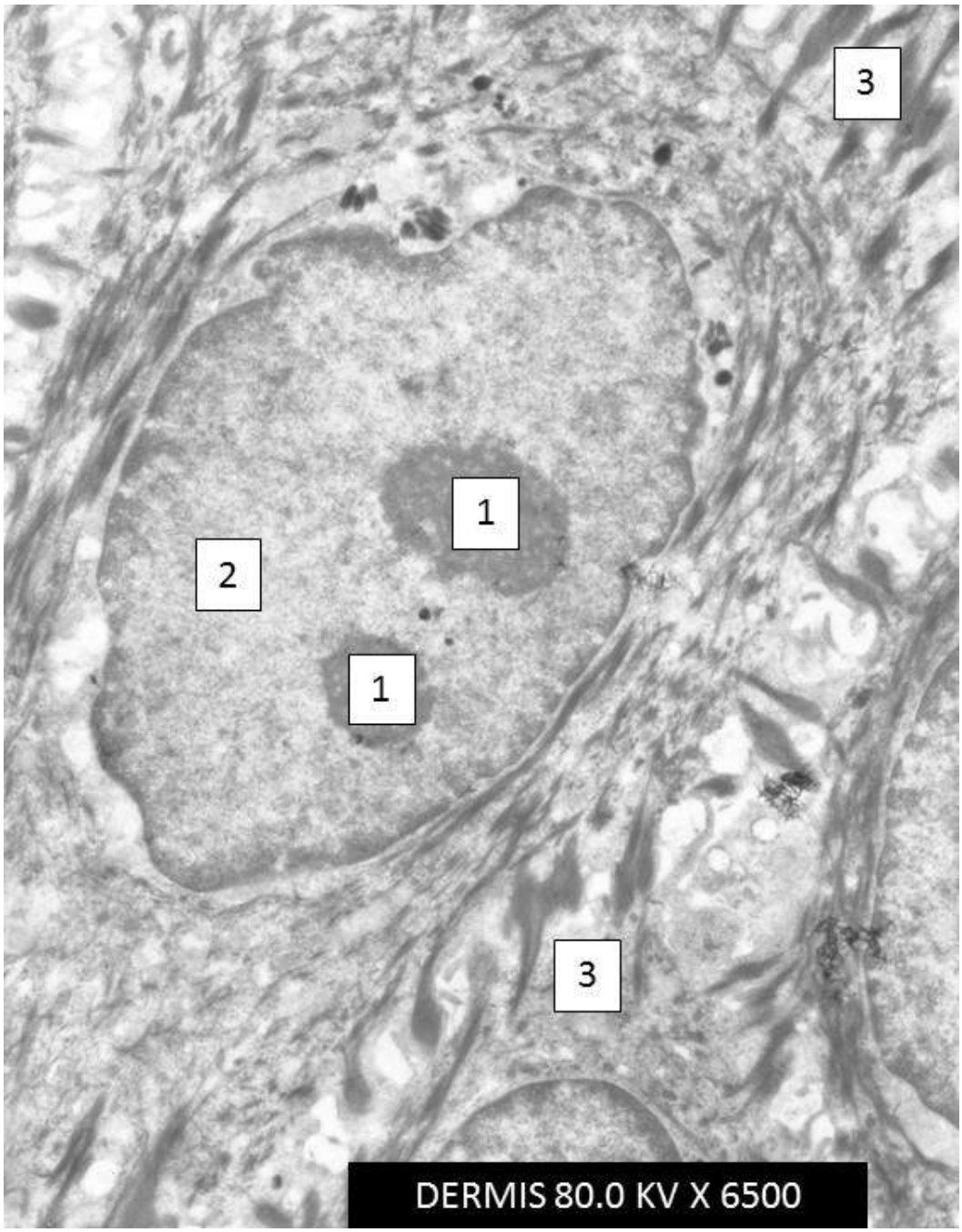

Figura No.13. *Imagen de microscopía electrónica del fibroblasto en (Dermis): 1- Nucléolo; 2- Núcleo; 3- Matriz Extracelular (Colágeno tipo I).* ***Derechos Reservados de:*** *Depto. de Biología, Universidad del Cauca.*

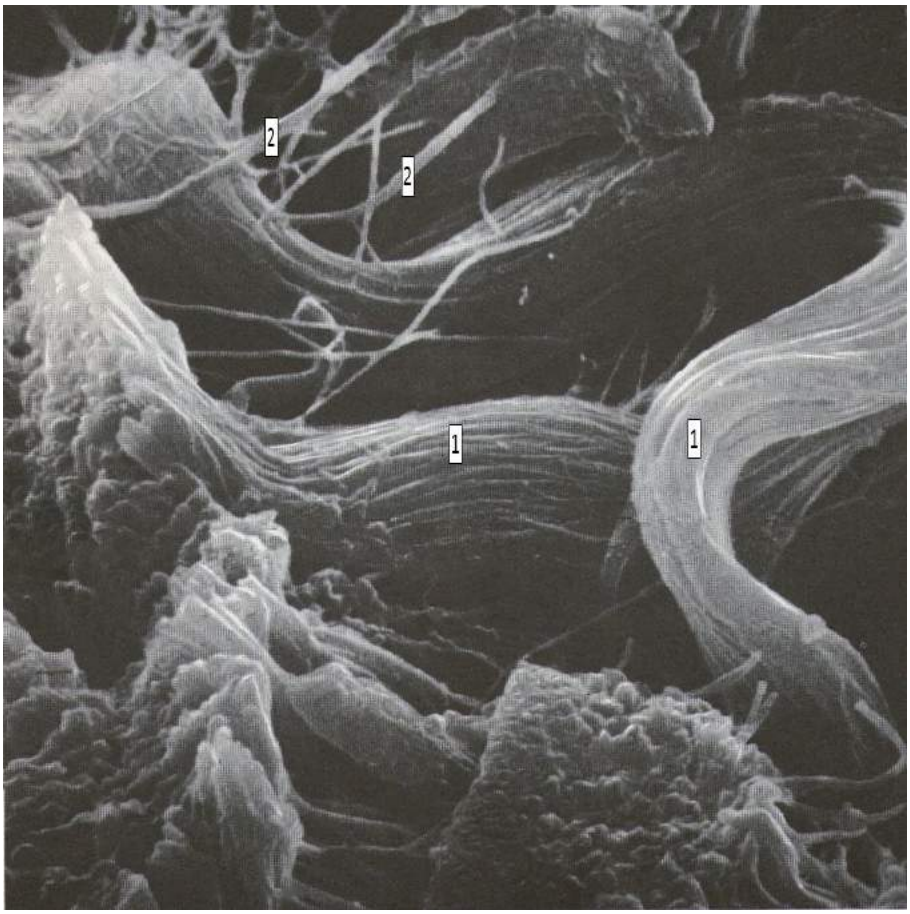

Figura No.14. *Tejido conjuntivo denso irregular. Micrografía de exploración (X 10.000): 1- Fibras colágenas; 2- Fibras elásticas. Tomada y modificada -**Derechos Reservados-** de**: Atlas de la estructura microscópica y ultramicroscópica de las células, tejidos y órganos. Segunda edición revisada y ampliada; Editorial Mir Moscú; Impreso en la URSS- 1987.*

CONCLUSIONES

En el presente documento se presenta una cierta variedad de imágenes en las que se puede observar la composición de la piel con sus tres capas: epidermis, dermis e hipodermis. La epidermis es la capa más externa de la piel; está constituida por un epitelio escamoso estratificado queratinizado.

La microscopia electrónica ha permitido visualizar a escala todos los elementos de las ciencias biológicas y médicas, desarrollando mayores métodos de investigación a nivel microscópico y

estructural. Mediante la microscopía electrónica de barrido se ha demostrado que las células estromales de algunos órganos presentan una forma muy distinta del aspecto fusiforme que se atribuye normalmente a los fibroblastos del tejido conjuntiva.

AGRADECIMENTOS

Los autores expresan su agradecimiento al Laboratorio de Microscopia Electrónica de la Universidad del Cauca por permitir los espacios necesarios para la realización del presente trabajo.

Agradecimiento y reconocimiento al Departamento de Biología de la Universidad de Vigo (España), en especial a Manuel Megías, Pilar Molist, Manuel A. Pombal por permitirnos tener las fotos de microscopia electrónica, microscopia de barrido e histología para la realización del presente trabajo, sin olvidar el reconocimiento al profesor Valentin Martín PhD en biología de la universidad de Barcelona y a la profesora Cristina Ruiz García de la Universidad de Granada por permitir la ilustración de las células (fibroblasto).

Los autores expresan su agradecimiento a la Doctora Ligia Isidora Castro, por siempre insistir y resaltar la importancia en el conocimiento y la búsqueda de las incógnitas que guardan los componentes de la Matriz Extracelular y el colágeno.

REFERENCIAS BIBLIOGRÁFICAS

1. Universidad de Vigo. Proteínas estructurales y matriz extracelular. Atlas de Histología Vegetal y Animal. 2014. p. 3.
2. Carol Mattson Porth. SC-G. Porth: Fisiopatología. Noverna ed. Wisconsin.: The Point.; 2014.
3. Luz Alba Silvera Arenas. CB de Z. La matriz extracelular : El ecosistema de la célula. Salud Uninorte Barranquilla. 2002;16:9–18.
4. Emanuel Rubin., Fred Gorstein., Raphael Rubin., Roland Schwarting. DS. Patología Estructural. Fundamentos Clínico patólogicos en medicina. Cuarta Edi. Aravaca (Madrid)): Elsavier Saunders; 2006.
5. Naranjo, T., Noguera- Salva, A., Guerrero F. La matriz extracelular: morfología, función y biotensegridad (parte I). REV ESP PATOL 2009. 2009;42(parte I):249–61.
6. Harvey Lodish., Arnold Berk., Paul Matsudaira., Chris A. Kaiser., Monty Krieger., Matthew P. Scott., S. Lawrence Zipursky. JD. BIOLOGIA CELULAR Y MOLECULAR. Quinta. Buenos Aires: MEDICA PANAMERICANA; 2006. 1 - 973 p.
7. Álvaro T, Noguera-Salvá R, Fariñas-Guerrero F. La matriz extracelular: de la mecánica molecular al microambiente tumoral (parte II). Rev Española Patol. 2010 Jan;43(1):24–32.

8. Sebastian J, Torres S, Fernanda L, Cerón Z, Alfonso J, Alberto C, et al. La matriz extracelular : un ecosistema influyente en la forma y comportamiento de las células . Morfolia. 2015;7(1):12–35.
9. Silvera, L., Barrios de Zurbarán C. La matriz extracelular : El ecosistema de la célula. Salud Uninorte Barranquilla. 2002;16:9–18.
10. Ross, Michel, H., Pawlina W. Histología - Texto y Atlas color con Biología Celular y Molecular. Sexta Edic. Buenos Aires: Editorial Médica Panamericana; 2012. 992 p.
11. Guzmán DDJP y NA. TIEMPOS MEDICOS. ESPAÑA; 1981. 53- 63 p.
12. Labat-Robert J, Bihari-Varga M, Robert L. Extracellular matrix. FEBS letters. 1990. p. 386–93.
13. Houssay AB, Cingolani H. Fisiología Humana de Houssay. Primera. Ateneo, editor. Argentina: Ateneo; 2002.
14. Robert K. Murray., Peter A. Mayes., Daryl K. Granner. VWR. HARPER BIOQUIMICA ILUSTRADA. 16th ed. MODERNO M, editor. MEXICO; 2004. 1-751 p.
15. Pawlowski ZS. Control of neurocysticercosis by routine medical and veterinary services. Trans R Soc Trop Med Hyg. 2008 Mar;102:228–32.
16. Kumar V, Abbas A, Fausto N, Aster JC. Patologia Estructural y Funcional Robbins y Cotran. Octava. Barcelona, España: Elsevier Saunders; 2010. 117;120-669 p.
17. Palacios JR. Tejidos, membranas, piel, derivados de la piel. Universida. España; 2000. Report No.: 1.
18. Anthony S. Fauci., Eugene Braunwald., Dennis L. Kasper., Sthepen Hauser., Dan Longo., Jameson J. Larry. JL. Medicina Interna de Harrison. 17th ed. Impreso en China; 2008.
19. Fernando García Tamayo. Fundamentos de inmunología. Primera. México: Universidad Nacional Autónoma de México; 1997.
20. Rodak Bernadette- F., Giovaniello Octavio., Oxemberg Judith., Rondionone Silvia. T-J. Hematologi□a : fundamentos y aplicaciones cli□nicas. segunda ed. Buenos Aires: MEDICA PANAMERICANA; 2005. 143-145 p.
21. JAF Tresguerres. E de L. Fisiología humana. Tercera Ed. Madrid, España.: Editorial McGraw-Hill; 1992.
22. Eynard, Aldo R., Mirta A. Valentich. RAR. Histología y embriología del ser humano: bases celulares y moleculares. Cuarta. Buenos Aires: Panamericana; 2008.
23. Kierszembaum AL, Tres L-L. Histología y Biología Celular. Primera. España: Elsevier; 2012.
24. Bruce Alberts., Alexander Johnson., Julian Lewis., Martin Raff., Keith Roberts. PW. Fibroblasts and Their Transformations: The Connective-Tissue Cell Family. Molecular Biology of the Cell. 4th ed. New York, NY: garl and science; 2002.
25. Gómez AA. El fibroblasto : su origen , estructura , funciones y heterogeneidad dentro del periodonto. Univ odontológica. 2006;25(57):26–33.
26. Franco GN. Histología de la piel. Fac Med UNAM. 2003;46(4):130–3.

27. J. Serna., M. Vitales. M c. L. 4. Dermatología. 2000.
28. Fawcet B. Celulas del tejido conjuntivo. Tratado de histologia. Mc Graw Hill; 1995. p. 1–27.