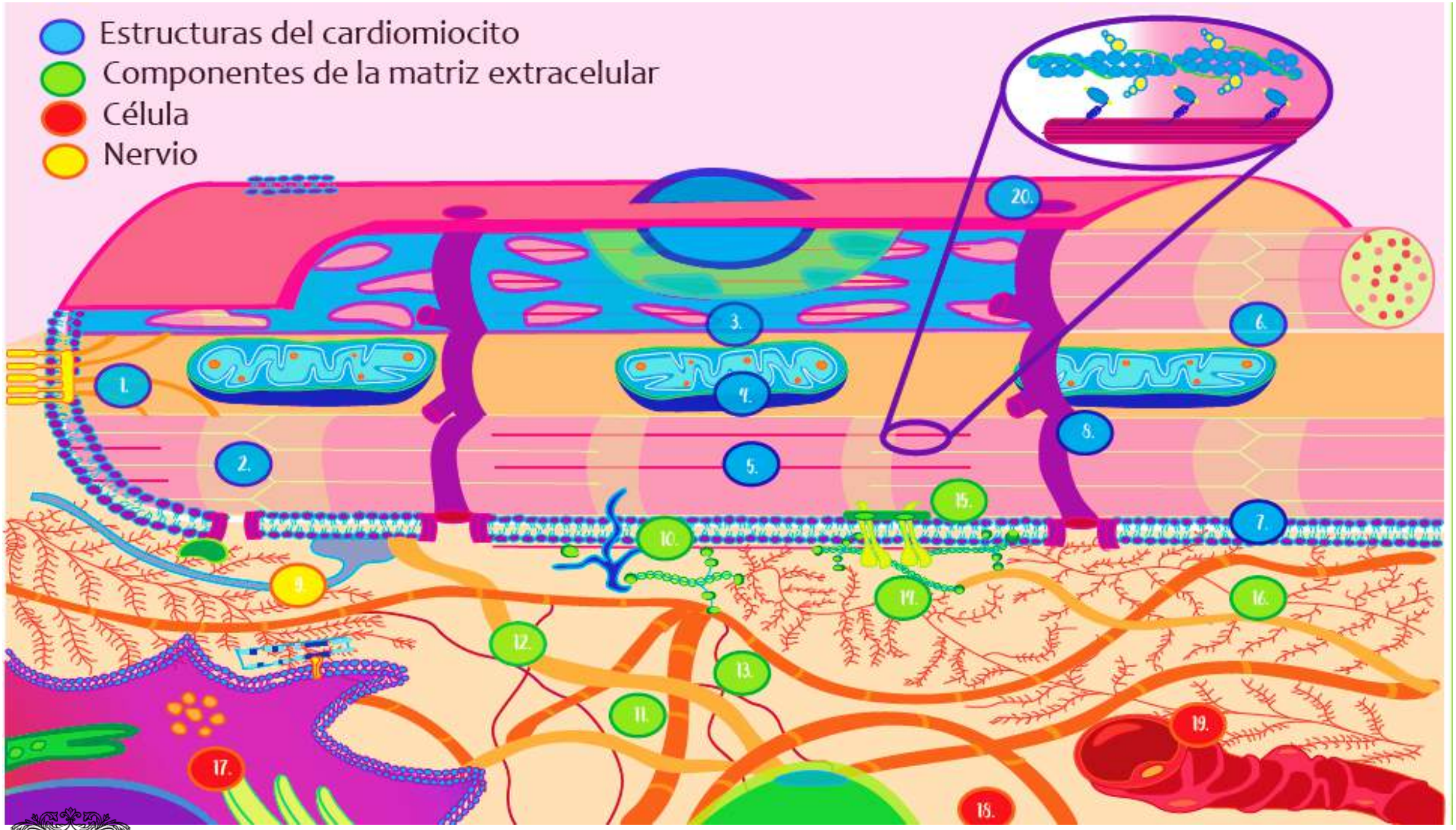

Universidad del Cauca

Esquema general de la matriz extracelular cardiaca: 1. Desmosoma (Discos intercalares) 2.Disco Z (sarcómeros) 3.Núcleo de cardiomiocito 4. Mitocondria 5. Línea M (miofilamento grueso- miosina) 6. Retículo endotelial 7. Bicapa lipídica 8. Túbulo en T 9. Terminal nerviosa 10. Sindecano (Proteoglucano) 11. Fibra de elastina 12. Fibronectina 13. Fibra de colágeno tipo I 14. Laminina 15. Hemidesmosoma, integrina α6β4 16. Ácido hialurónico (glucosaminoglicanos) 17. Fibroblasto 18. Adipocito 19. Capilar (célula endotelial y pericito) 20. Fibra de actina y miosina; el monofilamento de actina se encuentra asociado a la troponina (I, C, T), Tropomiosina. **Autoría por Luisa Fernanda Zúñiga Cerón, Jhan Sebastián Saavedra Torres - Universidad del Cauca. Colaboración y edición por - Mary Cruz Romero Rodríguez - Universidad Nacional de Colombia.**